

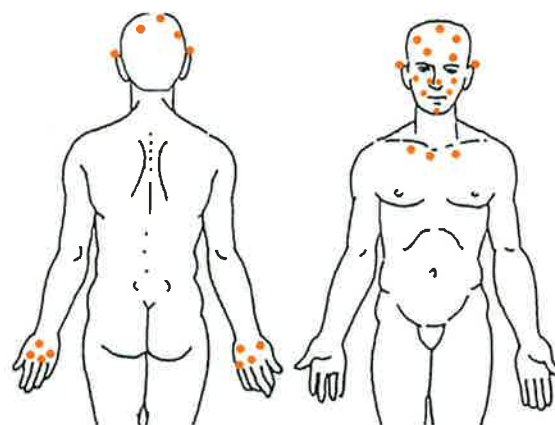
Was ist Aktinische Keratose?

Die aktinische Keratose ist eine Frühform von Hautkrebs. Die Erkrankung ist auf die Oberhaut beschränkt und geht mit einer gesteigerten Verhornung einher. Wenn aktinische Keratosen in die Lederhaut vorwachsen, spricht man von einem Stachelzellkarzinom, Spinaliom oder Plattenepithelkarzinom.

Das Spinaliom ist nach dem Basaliom die zweithäufigste Form von bösartigem Hautkrebs in der Schweiz. Problematisch ist, dass ein Spinaliom – im Gegensatz zum Basaliom – Metastasen in anderen Organen bilden kann.

Wo entsteht die aktinische Keratose? Wie wird sie diagnostiziert?

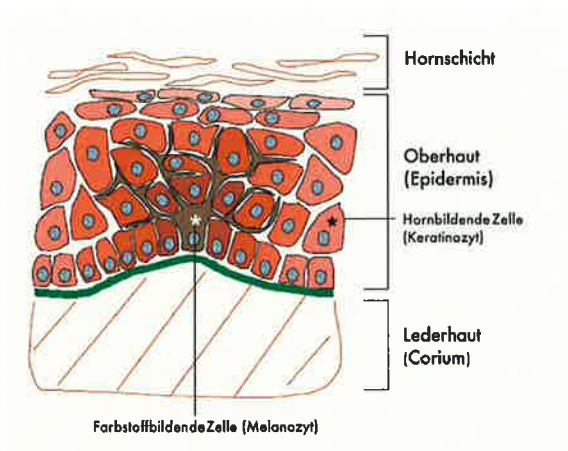
Hauptsymptome sind raue, leicht verdickte Hautstellen mit vermehrter Verhornung an Körperstellen, die oft der Sonne ausgesetzt sind. Zu diesen Zonen gehören Stirn, Ohrmuschel, Nasenrücken, Unterlippe, Handrücken, Kopfhaut (vor allem bei Glatzentägern) sowie das Décolleté. Diese Körperregionen werden auch «Sonnenterrassen» der Haut genannt.



Sonnenterrassen der Haut

Wie entsteht ein Spinaliom?

Das Spinaliom entsteht aus Zellen der Oberhaut. Normalerweise entstehen in der Basalzellschicht (siehe Schema) Zellen der Oberhaut (Keratinocyten) und wandern innerhalb von vier Wochen an die Hautoberfläche. Dort bilden sie die Hornschicht der Haut und werden unmerklich als Schuppen abgestossen. Die Keratinocyten reifen und teilen sich stets nach einem festgelegten Ablauf.



Struktur der Haut

Bei Menschen mit heller, lichtempfindlicher Haut, die eine entsprechende genetische Veranlagung haben, kann die Kontrolle über die geordneten Reifungs- und Zellteilungsprogramme verloren gehen. Zuviel ultraviolettes Licht und besonders wiederholte Sonnenbrände fördern diesen Kontrollverlust. Speziell gefährdet sind auch Patienten, die zur Schwächung des Immunsystems langfristig Medikamente einnehmen müssen wie beispielsweise Organtransplantatempfänger.

Wie gefährlich sind die aktinische Keratose oder ein Spinaliom?

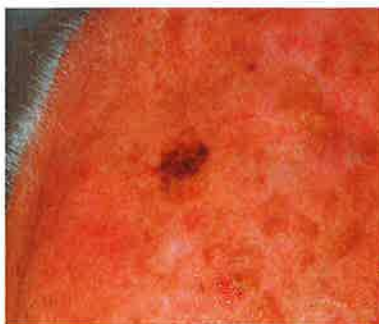Wichtig ist es, diese Hautkrebsformen im frühen Stadium zu erkennen. Das Spinaliom kann sich im fortgeschrittenen Stadium über die Blutbahn oder Lymphgefäße ausbreiten und in Lymphknoten oder in benachbarten Organen Metastasen bilden. Falls sich schon Metastasen gebildet haben, wird die Behandlung schwieriger.

Welche Menschen sind besonders gefährdet, an einer aktinischen Keratose zu erkranken?

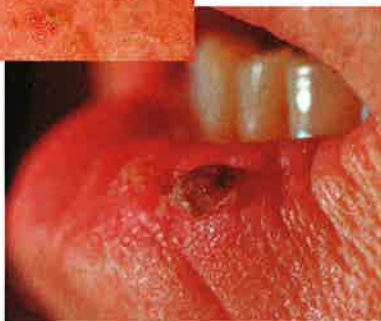Alle Personen, die über viele Jahre – im Beruf oder in der Freizeit – einer intensiven Sonnenbestrahlung ausgesetzt waren, haben ein erhöhtes Risiko, an einer aktinischen Keratose zu erkranken. Besonders gefährdet sind sonnenempfindliche Menschen mit heller Haut, blonden oder roten Haaren sowie blauen, grünen oder grauen Augen, und Menschen, deren Abwehrsystem aufgrund von Krankheiten oder einer medikamentösen Behandlung geschwächt ist.

Wie sieht die aktinische Keratose oder das Spinaliom aus?

Einige Formen des Spinalioms sehen aus wie harmlose Hautveränderungen, beispielsweise wie Warzen. In solchen Fällen muss der Hautarzt konsultiert werden; er kann diese Veränderungen am besten deuten und diagnostizieren.



Aktinische Keratose



Spinaliom an der Unterlippe

Aktinische Keratosen zeigen sich als raue, flache rötliche Hautstellen, die der Sonne verstärkt ausgesetzt sind. Sie können sich unter Hautpflege und Sonnenschutz teilweise zurückbilden, die stärker ausgeprägten Stellen bleiben aber stets erhalten. Sie sind in der Regel besser tast- als sichtbar.

Spinaliome sind als Knötchen oder Knoten sichtbar, die verhornen und langsam wachsen. Teilweise sind sie aufgebrochen und mit Krusten bedeckt.

Regelmässige Selbstkontrolle

Insbesondere für gefährdete Personen mit hellem Hauttyp oder für Personen, die sich berufsbedingt viel der Sonne aussetzen, empfiehlt es sich, die Haut regelmässig, in dreimonatlichen Abständen, selber nach aktinischen Keratosen oder Spinaliomen zu untersuchen. Wichtig ist es, auch die Kopfhaut, die Rückseite der Ohren und des Nackens anzusehen (siehe Schema, Seite 2). Aktinische Keratosen sind gut ertastbar; deshalb sollte man die «Sonnenterrassen» der Haut von Zeit zu Zeit mit den Fingerspitzen abtasten.

Diagnose und Behandlung

Diagnose

Wenn die Ärztin oder der Arzt bei Ihnen eine aktinische Keratose oder ein Spinaliom vermutet, wird eine Gewebsprobe entnommen, die mikroskopisch untersucht wird. Wenn sich der Verdacht bestätigt, ist es notwendig, die aktinische Keratose oder das Stachelzellkarzinom vollständig zu entfernen.

Zur Behandlung stehen verschiedene Möglichkeiten zur Verfügung, je nach Art, Grösse, Tiefe und Lokalisation des betroffenen Gewebes sowie je nach Alter und Gesundheitszustand des Patienten. Nahezu immer handelt es sich um ambulante Behandlungen.

Behandlung der aktinischen Keratosen und des Stachelzellkarzinoms

Behandlung von aktinischen Keratosen

Aktinische Keratosen können durch eine ganze Reihe von Behandlungsverfahren meist weitgehend narbenfrei entfernt werden.

▪ Chirurgische Entfernung

Die chirurgischen Verfahren umfassen die Curettage (Abtragung mit einem scharfrandigen kleinen Löffel), die Dermabrasion (Entfernung mittels oberflächlichen Schleifens) und die Abtragung mit dem CO₂-Laser, jeweils unter örtlicher Betäubung.

▪ Entfernung durch elektrischen Strom

(= Elektrodesikkation) Mittels elektrischer Stromimpulse können kleinere aktinische Keratosen mit geringem Aufwand zerstört werden.

▪ Betupfung mit 20% Podophyllin-Lösung

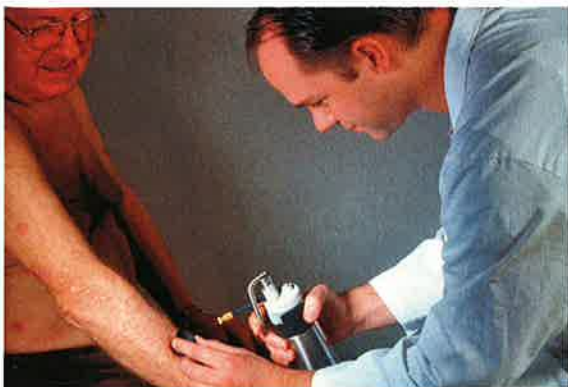Podophyllin-Lösung ist ein Zellgift, das entartete Zellen der aktinischen Keratose zerstört.

▪ Entfernung durch Vereisung (Kryotherapie)

Kleinere aktinische Keratosen entfernt der Dermatologe durch Vereisen. Dabei wird das betroffene Gewebe mit flüssigem Stickstoff tiefgefroren und stirbt danach ab.

▪ Röntgenoberflächentherapie

Bei dieser Behandlung werden Tumorzellen durch «weiche» Röntgenstrahlen zerstört. Diese Therapie



Kryotherapie resp. Entfernung durch Vereisen

eignet sich besonders bei ausgedehnten aktinischen Keratosen, beispielsweise an der Kopfhaut.

▪ **Photodynamische Therapie**

Für die Behandlung grösserer Hautareale eignet sich die photodynamische Therapie. Hierbei wird eine Crème aufgetragen, die bevorzugt von den Tumorzellen aufgenommen wird und eine erhöhte Lichtempfindlichkeit bewirkt. Nach drei Stunden Einwirkzeit wird die Haut mit einer starken Rotlichtquelle bestrahlt. Die Strahlen zerstören das bösartige Gewebe. Einige Personen empfinden diese Bestrah-



Entfernung mittels photodynamischer Therapie

lung als schmerzhaft; dann verabreichen wir eine örtliche Betäubung. Bei der photodynamischen Therapie entstehen kaum Narben, was Patienten aus kosmetischen Gründen sehr schätzen.

▪ **Behandlung mit lokaler Chemotherapie (5-FU)**

Die lokale Chemotherapie mit 5-FU-Crème führt zu starken entzündlichen Reaktionen an der behandelten Hautstelle, die problemlos abheilen, durch diesen Vorgang aber die erkrankten Zellen abtöten.

▪ **Behandlung mit Immunmodulatoren**

Immunmodulatoren sind Substanzen, die das Immunsystem beeinflussen und stärken. Wir verwenden eine milchige Crème, die auf die betroffenen Hautstellen aufgetragen wird. Sie aktivieren das Immunsystem. Nach sechs- bis zehnmaliger Anwen-

Entzündung entwickelt sich eine starke lokale, entzündliche Reaktion. Dabei kommt es zu nässenden und schuppigen, jedoch typischerweise schmerzlosen Entzündungen, die meist problemlos und narbenfrei abheilen.

Behandlung des Stachelzellkarzinoms

Die am häufigsten eingesetzte Behandlungsmethode ist die vollständige operative Entfernung des Tumors. Diese erfolgt meist in Lokalanästhesie. Die Schmerzen nach dem Eingriff sind gering und können, wenn notwendig, medikamentös behandelt werden.

Bei Tumoren an Körperstellen, die schwierig zu operieren sind, wird oft ein zweizeitiges Vorgehen gewählt: in einer ersten Sitzung entfernt man den Tumor operativ; anschliessend deckt der Arzt die entstandene Wunde mit einem provisorischen Hautersatz. Erst nach einigen Tagen, wenn die zu den Seiten und zur Tiefe hin vollständige Untersuchung des entnommenen Gewebes ergeben hat, dass keine Tumorreste verblieben sind, wird die Wunde definitiv verschlossen. Dadurch vermeidet man, dass sich noch vorhan-

dene Tumorzellen weiter ausbreiten und ein sogenanntes Rezidiv entsteht.

Oft ist auch eine Bestrahlung mit weichen Röntgenstrahlen eine ambulant durchführbare Alternative bei älteren Patienten.

Nachkontrolle und -behandlung

Wenn bei Ihnen Krebsvorstufen wie die aktinische Keratosen festgestellt oder gar bereits Hautkrebs entfernt worden ist, besteht das Risiko, dass der Befund am selben Ort oder an einer anderen Stelle wieder auftritt. Aus diesem Grund ist es wichtig, dass Sie nicht nur die behandelte Stelle, sondern die ganze Hautoberfläche regelmässig von Ihrem Haus- oder Hautarzt untersuchen lassen.

Wichtig ist auch, dass Sie sich mittels geeigneter Kleidung und Sonnenschutzmitteln gut gegen Sonne schützen.